15　採卵鶏で発生した鶏パスツレラ症

県北家畜保健衛生所
　重國　由起子・三浦　昭彦
中央家畜保健衛生所
　下條　憲吾

鶏パスツレラ症は、*Pasteurella multocida*(P.m）の感染によって引き起こされる細菌性疾病で、生産性を阻害する重要な疾病の一つである。原因菌の病原性や鶏の感受性等により病態は様々で、急性型では、下痢を伴う敗血症等により通常２～３日の経過で死亡するが、慢性型では、関節炎、頭部等の腫脹、ときに斜頸を呈し、呼吸器病等を示し死亡する場合もある。70%以上が急性敗血症で死亡する症例については、家禽コレラとして家畜伝染病に指定されている。今回、管内の採卵鶏農場において、鶏に沈うつや斜頸、散発的な死亡が認められ、病性鑑定の結果、鶏パスツレラ症と診断された事例について報告する。

１　発生状況

採卵鶏を７鶏舎で約 30,000 羽飼養する農場で、平成 26 年６月６日に 130 日齢で導入した 4,300 羽の１鶏群において、導入後７日目頃から、沈うつ、脚弱、斜頸等の症状を呈して死亡する鶏が散見されるようになったことから、６月 14 日および 19 日に農場に立ち入り病性鑑定を実施した。なお、立ち入り時、発症鶏群における死亡羽数は累計 32 羽で、死亡率は 0.74%であった（図－１）。

写真－１　症状

２　病性鑑定成績

沈うつ、脚弱、斜頸を示していた発症鶏３羽について、病性鑑定に供した（写真－１）。

（１）剖検所見：３羽の胸筋、大腿筋および肝臓の表面に粟粒大の白色結節を認めた。また、沈うつ、脚弱を示した２羽において卵墜を認め、斜頸を示した１羽において、脳硬膜下にチーズ様物を認めた（写真－２、３）。

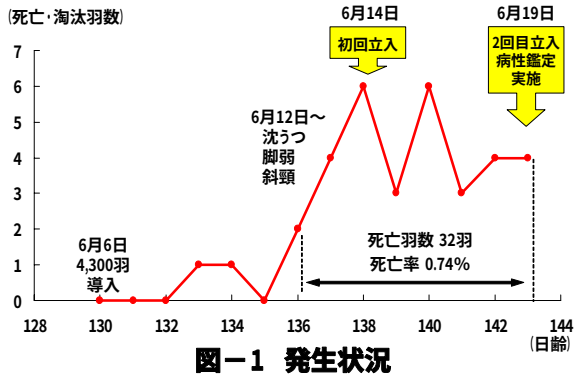

図－１　発生状況

卵塁（2/3羽）　脳硬膜下チーズ様物（1/3羽）

写真－3　剖検所見②

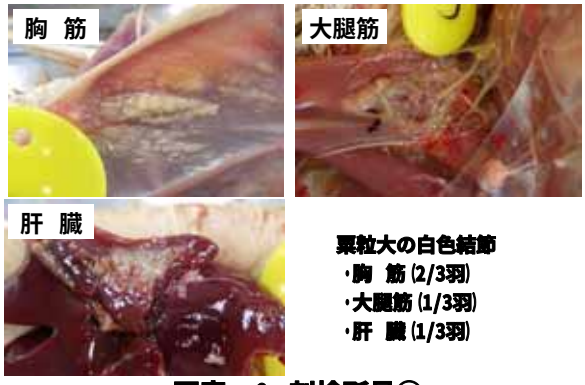

写真－2　剖検所見①

（２）病理組織学的検査：２羽の消化管および生殖器を中心として、グラム陰性小桿菌を伴う化膿性または肉芽腫性の漿膜炎が認められた（写真－４、５）。胸筋にみられた白色結節では、２羽中１羽で軽度の偽好酸球や多核巨細胞浸潤が認められた。

小腸（HE染色）

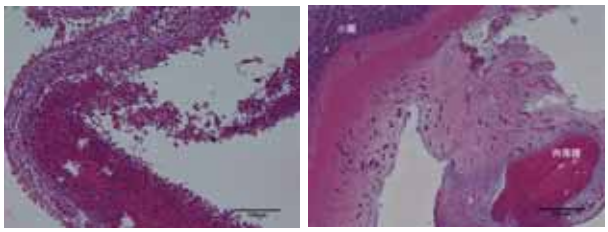

十二指腸の漿膜に偽好酸球や多核巨細胞の浸潤、線維素の析出　空腸の漿膜に肉芽腫性病変散見

写真－4　病理組織学的検査所見①

卵管、子宮（HE染色、グラム染色）

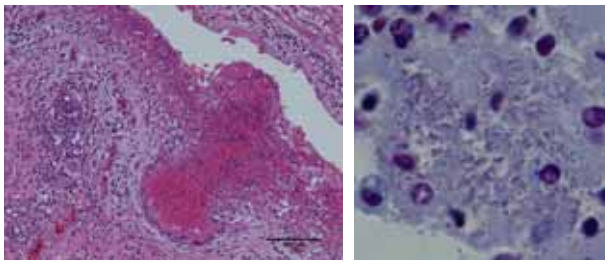

卵管子宮部の漿膜に偽好酸球やマクロファージの浸潤、線維素の析出　子宮漿膜の病変部にグラム陰性小桿菌

写真－5　病理組織学的検査所見②

（３）細菌学的検査：２羽の主要臓器、１羽の脳および脳硬膜下チーズ様物から莢膜抗原 A 型、菌体抗原 Heddleston の１型および 1,5 型の P. m が分離された（表－１）。薬剤感受性試験では、アンピシリン、アモキシシリン、ST 合剤、コリスチン、ゲンタマイシン、カナマイシン、オキシテトラサイクリン、ノルフロキサシン、エンロフロキサシン、オフロキサシンに感受性を示した。

表－1　抗原型別検査成績

鶏No.	①	②	②	②	③	③
由来	脳	脳	脳	脾	脳	チーズ様物
莢膜抗原 (Townsendらの方法)	A	A	A	A	A	A
菌体抗原 (Heddlestonの方法)	1	1	1	1	1,5	1,5

（４）ウイルス学的検査：鳥インフルエンザ簡易検査は、全例陰性であった。また、同居鶏 10 羽を含めたニューカッスル病 HI 試験では、抗体価 5～160 倍、GM 値 26.1 を示した。

３　まとめおよび考察

以上の検査成績から、本症例は鶏パスツレラ症と診断された。分離されたP.m株は莢膜抗原A型、菌体抗原Heddlestonの１型および1,5型と判明したが、国内で鳥から分離されたP. mのうち、血清型が報告されている菌株については、莢膜抗原はA型が主で、菌体抗原は１型、３型、3,4型が多い[1) 2)]とされており、今回分離された1,5 型については国内外でも分離されたとの報告は確認できず、稀な型であると考えられた。

今回、発生は７鶏舎中１鶏舎に限局しており、死亡率は 0.74%であったことから家きんコレラは否定され、発症鶏群ですでに産卵が始まっていたことから、抗生剤の投与は行わず、異常鶏の淘汰・消毒の徹底などを指導した。その結果、発生は終息し、立ち上がり時低かった産卵率も指標とする値まで到達した。終息後は同鶏群での再発生や、他の鶏群での発生は認められていない。

今回の症例では、頭部の腫脹や関節炎等は認められず、神経症状のみを主徴としていたため、同様の症状を示す疾病との類症鑑別の点で注意を要した。本事例を踏まえ、今後、神経症状を呈する症例について病性鑑定を進める際には、鶏パスツレラ症も鑑別疾病の一つとして念頭に置き、原因究明や対策をより迅速的確に行い、疾病発生の低減に努めていきたいと考えている。

４　参考文献

１）澤田拓士：家禽コレラ，鶏病研究会報，24,99-110（1988）

２）澤田拓士，恩特馬克，布拉提白，川本英一，小枝鉄雄，太田修一：日本における家禽コレラ―その発生と分離 *Pasteurella multocida* の諸性状―，日本獣医畜産大学研究報告，48，21-32（1999）