11　*Nocardia* 属菌による黒毛和種子牛の胸部椎体膿瘍の一例

県北家畜保健衛生所
　鈴田　史子・中村　一生
中央家畜保健衛生所
　浦川　了・寺山　好美

牛の椎体膿瘍は子牛に散発的にみられ、四肢や後躯麻痺を呈する。原因菌としては、*Trueperella pyogenes*、*Actinomyces meyeri*、*Fusobacteriumu necrophorum* の分離報告があり[1, 2]、肺炎等から血行性に感染すると考えられている。今回、後躯麻痺を呈した子牛の胸部椎体膿瘍から *Nocardia* 属菌が分離された症例に遭遇したので、概要を報告する。

1　発生状況

黒毛和種繁殖雌牛100頭規模の農場において、３か月齢の雌子牛１頭が、呼吸器症状、軽度の背湾姿勢、頻尿を呈したため、抗生剤等により加療されたが、第10病日に元気・食欲消失、起立困難となり、介助により起立するも歩様蹌踉、両後肢ナックリング等の神経症状を呈した。抗生剤、ステロイド製剤等にて継続治療されたが、第14病日に犬座姿勢にて後肢が過伸展し虚脱状態となったため、予後不良と判断され、病性鑑定に供された（表－１、写真－１）。

表－１　発生状況

▶農場：黒毛和種繁殖雌牛100頭飼養
▶症例：黒毛和種、3か月齢、雌
▶経過

初　　診	：	呼吸器症状、軽度の背湾姿勢、頻尿
第10病日	：	元気・食欲消失、起立困難、歩様蹌踉、両後肢ナックリング
第12病日	：	食欲なく、横臥、起立不能
第14病日	：	犬座姿勢、後肢過伸展、虚脱状態→予後不良、病性鑑定

写真－１　A：犬座姿勢、後肢過伸展
B：横臥、後肢脱力

２　病性鑑定

（１）剖検所見

第１～第２胸椎椎体間に黄白色で粘調性の強い膿瘍の形成が認められ、膿瘍は胸髄腹側硬膜に接していた（写真－２、３）。また、同部位の椎骨横断面にも膿瘍が認められた（写真－２）。

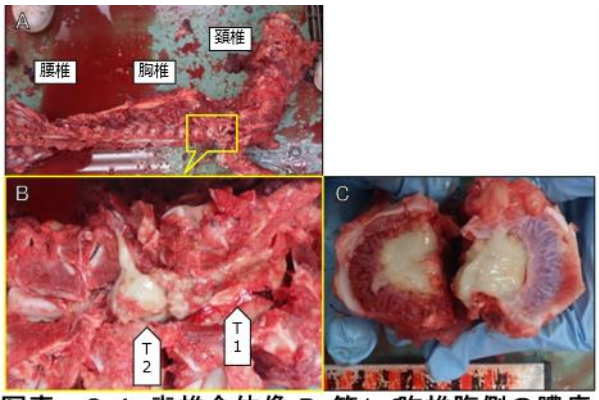

写真－２　A：脊椎全体像、B：第1-2胸椎腹側の膿瘍
C：椎骨横断面の膿瘍

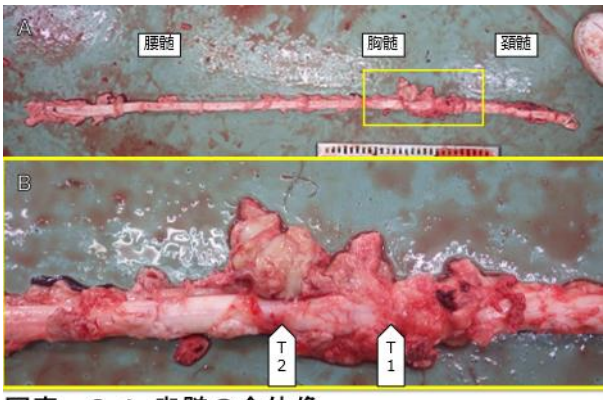

写真－３ A：脊髄の全体像
B：第1-第2胸髄硬膜に接して膿瘍形成

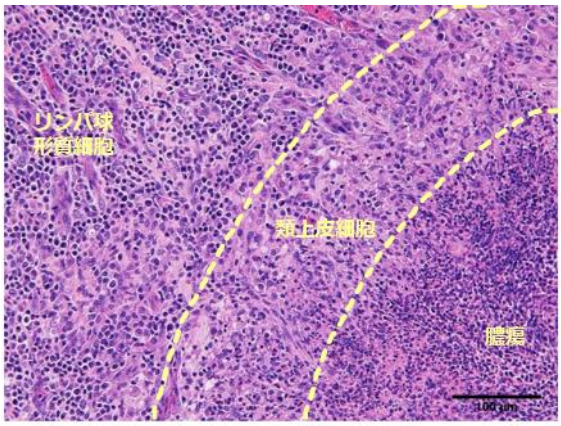

写真－５ 膿瘍にみられた肉芽腫様病変

（２）病理組織学的検査

１）材料及び方法：主要臓器、脊髄及び椎体農用について常法に従い、HE 染色、グラム染色を実施した。また、椎体膿瘍について抗 *Nocardia asteroides* 家兎血清、抗 *Fusobacteium necrophorum* 家兎血清、抗 *Trueperella pyogenes* 家兎血清を用いて免疫組織化学的検査を実施した。

２）結果：組織所見では、第１～第２胸部脊髄の硬膜外及び椎体に膿瘍が認められ、膿瘍を類上皮細胞、リンパ球、形質細胞が取り囲み肉芽腫様病変を形成していた（写真－４，５）。膿瘍内部及び膿瘍を取り囲む類上皮細胞内にはグラム陽性フィラメント状細菌が観察され（写真－６）、これら病変部に一致して *N. farcinica* と交差性のある抗 *N. asteroides* 家兎血清に対する陽性反応が多数観察された（写真－７）。その他の抗血清では明瞭な陽性反応は認められなかった。

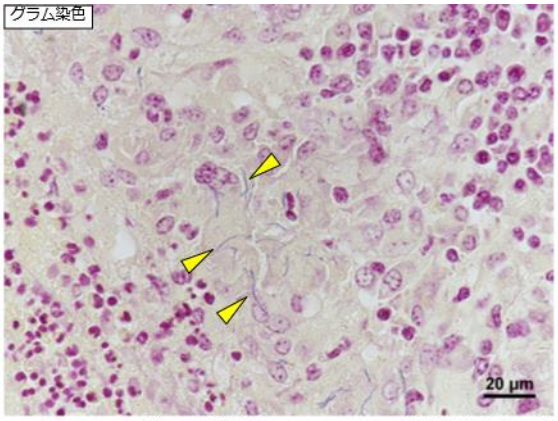

写真－６ グラム陽性フィラメント状桿菌（矢頭）

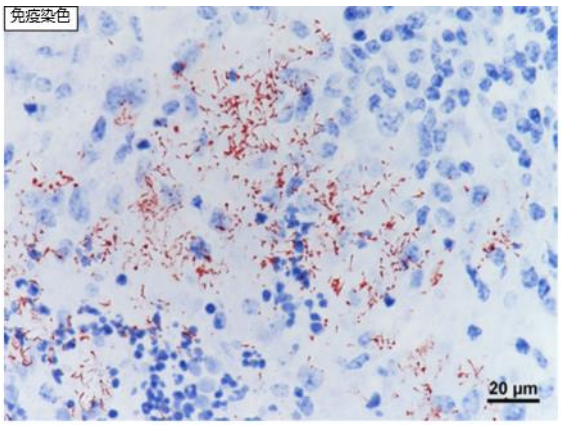

写真－７ 抗*N.asteroide*家兎血清の陽性反応

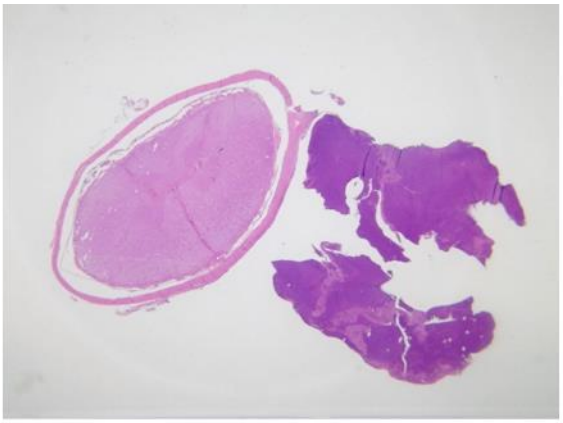

写真－４ 胸部脊髄硬膜外に膿瘍形成

膿瘍形成部位の脊髄神経白質では軸索の膨化（写真－８）、同部位椎骨では、膿瘍の波及による骨組織の破壊が認められた（写真－９）。肺では肺胞腔に軽度の炎症細胞浸潤が認められた。

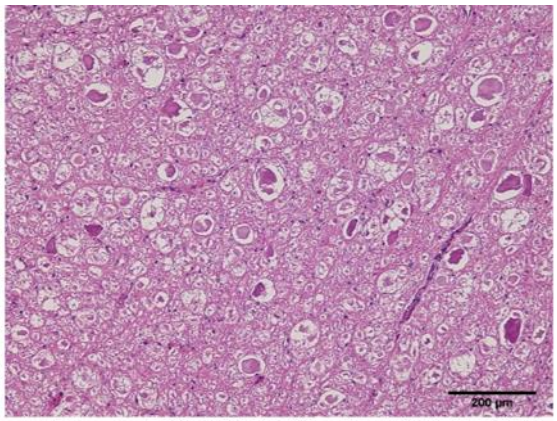

写真－8 脊髄神経白質における軸索の膨化

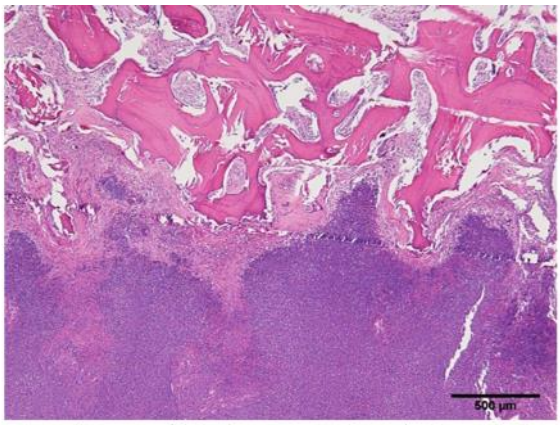

写真－9 膿瘍波及による椎骨組織の破壊

（３）細菌学的検査

１）材料及び方法：主要臓器及び椎体膿瘍について、DHL 寒天培地（37℃、24 時間、好気培養）及び血液寒天培地（37℃、48 時間以上、好気及び嫌気培養）を用いて培養した。分離菌はグラム染色、抗酸菌染色（チール・ネルゼン染色）、カタラーゼ、オキシダーゼ及びβ－ラクタマーゼ試験を実施した。菌種同定のため、分離株の 16SrRNA 遺伝子解析及び人の臨床分野で実施されている薬剤感受性試験による簡易菌種鑑別[3)]を実施した。

２）結果：好気培養２日目に椎体膿瘍から血液寒天培地上に黄白色の乾燥した皺状の微小コロニーの発育が認められた。分離菌は、グラム染色及び抗酸菌染色陽性の分岐する菌糸状形態を示し、性状試験ではカタラーゼ及び β ラクタマーゼ陽性、オキシダーゼ陰性を示した（表－２）。その他の臓器から病原細菌は分離されなかった。

表－2 分離菌の形態及び性状

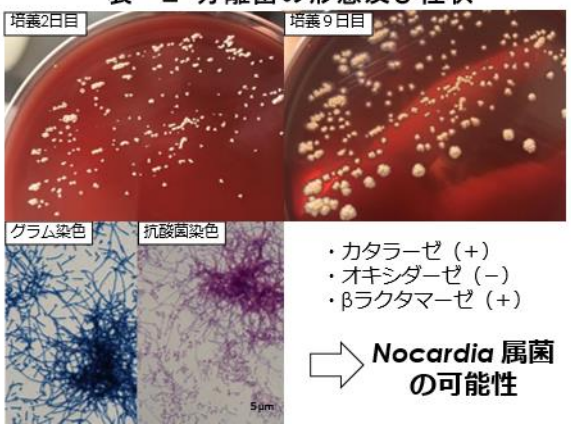

16SrRNA 遺伝子解析の結果を表－３に示した。分離株は、*N. farcinica* に 100%一致したが、一致率が 98.5%以上であればその菌種である可能性がある。今回の解析では、一致率 98.5%以上のものが *N. farcinica* の他に５菌種あり、確定に至らなかった。

表－3 16SrRNA遺伝子解析

菌種名	一致率
N. farcinica	**100%**
N. kroppenstedtii	99.93%
N. higoensis	98.96%
N. asiatica	98.89%
N. shimofusensis	98.89%
N. barduliensis	98.82%
N. gipuzkoensis	98.33%
N. thailandica	98.33%
N. abscessus	98.32%
N. arthritidis	98.27%
N. brasiliensis	98.13%
N. asteroides	97.57%

- 分離株は、*N. farcinica* に100%一致
- ただし、一致率が98.5%以上であればその菌種である可能性がある

⇩

菌種の確定に至らず

薬剤感受性試験による簡易菌種鑑別では、分離株はイミペネムに感性、トブラマイシン、５-フルオロウラシルに耐性を示したことから、*N. farcinica* と判定された（表－４）。

表－４ 薬剤感受性による簡易菌種鑑別

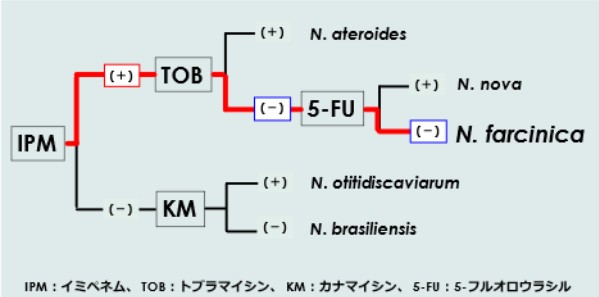

▶結果：IPMに感性、TOB、KM、5-FUに耐性
分離株は ***N. farcinica*** と判定

3 まとめ及び考察

本症例は、*Nocardia* 属菌による胸椎の脊髄硬膜外及び椎体膿瘍により脊髄が圧迫され、後躯麻痺の症状を呈したと考えられた。

本症例と既報[1, 2, 4]の椎体膿瘍症例を表－５に示した。品種に関係なく若齢牛に多く発生し、膿瘍の形成部位は胸椎に多く、事例６を除き細菌が分離されている。椎体以外に膿瘍を形成し、椎体膿瘍と同じ細菌が分離されている事例は３例、椎体以外に細菌が分離されていない事例が３例であった。椎体膿瘍以外に細菌が分離されていない症例では、臨床所見等で呼吸器に異常がみられる傾向にあった。本症例では、肺に軽度の病変が認められ、肺が *Nocardia* 属菌の侵入部位となった可能性も考えられたが、肺から同一細菌は分離されず、肺の組織所見でも菌体は確認されなかったことから、感染経路の特定には至らなかった。

一般的に *Nocardia* 感染症は免疫力の低下した動物に起きやすいが[5]、本症例は出生時から既往歴なく発育良好であった。また、肉眼的に胸腺の低形成は認められず、胸腺の病理組織学的検査も未実施であったため免疫能低下の要因は不明であった。

表－５ 牛の椎体膿瘍

	本症例	事例１	事例２	事例３	事例４	事例５	事例６
品種	黒	黒	ホル	黒	交雑	ホル	ホル
発症齢	110日	18日	124日	56日	19日	111日	3か月
神経症状	後躯麻痺	歩行不能	後躯麻痺	四肢硬直	前肢麻痺	後躯麻痺	後躯麻痺
形成部位	T1-2	T11-13	T1-2	T1	C6-7	T3-4	T5-6
原因菌	*N.f*	*A.m*	*T.p*	*A.m*	*T.p*	*F.n*	–
その他臨床症状	肺音異常					気管支炎腸炎	呼吸音異常
肉眼所見			腹腔膿瘍→*T.p*	肺膿瘍→*A.m*	脳幹膿瘍→*T.p*		肺膿瘍
組織所見	肺に軽度炎症細胞浸潤					軽度の可能性尿細管腎炎	

今回、椎体膿瘍から分離された *Nocardia* 属菌は、16SrRNA 遺伝子解析では菌種の同定に至らなかったが、病理組織学的検査及び薬剤感受性試験による簡易菌種鑑別等から *N. farcinica* が強く疑われた。

国内における牛の *Nocardia* 感染症としては、死産、敗血症、乳房炎のほか、肝臓や腸管での肉芽腫形成の報告があり[6, 7, 8, 9]、このうち *N. farcinica* 同定と同定された症例は死産と敗血症の２例のみである[6, 7]。国内では *Nocardia* 属菌による椎体膿瘍の報告は見当たらず、本症例は、*N. farcinica* の関与が疑われた牛の椎体膿瘍として稀な症例と思われた。

牛の *Nocardia* 感染症はまだ症例が少ないことから、今後も類似症例の蓄積により、感染経路や発症要因を明らかにしていく必要がある。

稿を終えるにあたり、病理組織学的検査及び細菌学的検査にご協力、ご助言いただいた国立研究開発法人　農業・食品産業技術総合研究機構　動物衛生研究部門　木村久美子先生、上野勇一先生に深謝いたします。

４ 参考文献

１）稗田　優ら：管内で発生した椎体膿瘍４症例の比較，広島県獣医師会雑誌，No. 34，35-37（2019）

２）若槻　拓司ら：椎体膿瘍により後躯麻痺を呈したホルスタイン子牛の１症例，家畜診療，62 巻，５号，289-296（2015）

３）矢沢　勝清ら：ノカルジアの検査法，検査と技術，vol. 29，no. ２，111-119（2001）

４）村田　芙花ら：椎体膿瘍および椎体周囲膿瘍による腰椎病的骨折のホルスタイン種育成牛にみられた後躯麻痺の１症例，産業動物臨床医誌，10（１），22-25（2019）
５）髙井伸二ら：ノカルジア属，獣医微生物学，公益社団法人　日本獣医学会　微生物分科会編，第４版，199-200，文永堂出版，東京（2019）.
６）Sachie SAITO *et al.*：Bovine Stillbirth Due to *Nocardia farcinica*，J. Vet. Med. Sci.，71（12），1665-1668（2009）
７）中村　耕太郎ら：*Nocardia farcinica* が分離された繁殖和牛の敗血症事例，令和元年度鳥取県家畜保健衛生業績発表会集録，演題 17
８）岡根　裕ら：一牛舎で多発したノカルジア乳房炎，日獣会誌，32，391-395（1979）
９）作井　睦子ら：去勢牛の *Nocardia* sp.による肝臓肉芽腫の１例，日獣会誌，50，477-479（1997）